

**Dr. Luis Segura-Mori**

Licenciado en Odontología, Universidad Complutense de Madrid (UCM)
 Doctor en Odontología, Universidad de Oviedo.
 Máster en Rehabilitación Oral, Universidad de Oviedo.
 Práctica privada en la Clínica Segura-Mori & Álvarez, Madrid.

Dr. Carlos Oteo Morilla

Licenciado en Odontología (UEM). Máster Oficial en Ciencias Odontológicas (UCM). Máster en Odontología Estética (UCM). Doctor Cum Laude en Odontología. Profesor Colaborador del Máster de Odontología Estética (UCM). Práctica privada en Odontología Estética y Rehabilitación Oral en Madrid.

Rehabilitación Oral, Universidad de Oviedo.
 Máster en Odontología Estética (UCM).
 Profesora del Máster en Odontología Estética (UCM). Práctica privada en la Clínica Segura-Mori & Álvarez, Madrid.

Joaquín García

Director Técnico Laboratorio Ortodentis.
 Fundador del Dental Training Center Madrid by Quini.

Dra. Lucía Álvarez San Miguel

Licenciada en Odontología (UEM). Máster en

IMPLANTE INMEDIATO EN ALVEOLO TIPO II Y POSICIÓN APICAL DEL MARGEN

Caso clínico

RESUMEN

El tratamiento con implantes inmediatos se ha consolidado como un tratamiento de rutina debido a las posibles ventajas que presenta respecto a abordajes diferidos. Debido al impacto estético y biológico que puede tener esta técnica, el control de una serie de factores es determinante para lograr resultados óptimos. La presencia de hueso vestibular se considera un factor crítico ampliamente documentado en la literatura actual. En nuestra experiencia y en determinadas situaciones clínicas, la colocación de un implante postextracción en ausencia de hueso vestibular y posición apical del margen puede ser un tratamiento predecible.

Palabras clave: implante inmediato, alveolo tipo II, microcirugía, injerto de tejido conectivo, ROG, carga inmediata, Odontología digital

CASO CLÍNICO

La colocación de implantes en alveolos postextracción ha demostrado ser un tratamiento con un pronóstico similar al de los implantes diferidos (1-4). La utilización

de esta técnica presenta una serie de ventajas respecto al abordaje diferido como son la reducción del número de cirugías, una menor morbilidad para el paciente y el acortamiento del tiempo total de tratamiento (5, 6). Aunque la simple colocación de un implante inmediatamente después de la extracción no tiene efecto en la preservación de los tejidos duros y blandos (7, 11), la combinación de éste con otras técnicas podrían compensar en cierta medida los cambios dimensionales que acontecen después de la extracción y mejorar el resultado estético (1, 12). En este sentido, para lograr un resultado óptimo y predecible consideramos que deben valorarse una serie de factores como son el control y mantenimiento de la salud periodontal (13), la disponibilidad de un volumen óseo adecuado (11-18), el biotipo periodontal (4, 19), la elevación o no de un colgajo (20, 21), las características del implante (22) y su correcta colocación en los tres planos del espacio (4, 9, 22), la colocación de injertos óseos (4, 23) y de tejido conectivo (24, 25) y la rehabilitación mediante una restauración implantosoportada inmediata (26).

El caso que presentamos corresponde a un varón de 30 años sin historia médica de interés para valoración del 21 por antecedente de traumatismo en edad infantil al que se le realizó posteriormente tratamiento endodóntico. En la exploración clínico-radiológica (**Figuras 1 y 2**) observamos una salud periodontal aceptable aunque con signos de gingivitis y que dicho diente presenta cambio de coloración, migración apical del margen gingival, proximidad radicular con el 22, imágenes radiolúcidas a nivel de los tercios medio y apical radicular, radiolucidez ósea perirradicular y dehiscencia ósea vestibular. Estos signos, compatibles con la presencia de reabsorción interna y fractura radicular vertical, nos llevan a la decisión de extraer el diente.

A pesar de enfrentarnos a un alveolo tipo II de Elian (27) en el que la posición apical del margen gingival hace que la colocación de un implante inmedia- sea aún más desaconsejada por la literatura, nues-

tra experiencia en este tipo de casos en los que existe suficiente disponibilidad ósea apical y palatina, así como un adecuado nivel de inserción de los dientes adyacentes, nos sugiere que tomando una serie de medidas podemos lograr un resultado óptimo desde un punto de vista biológico y estético.

Después de una planificación rigurosa, comenzamos el tratamiento con una tartrectomía profiláctica e instrucción en técnicas de higiene oral para mejorar la salud gingival. Tres días después, realizamos una digitalización (**Figura 3**) con escáner intraoral 3D (Trios® 3, 3Shape, Copenhagen, Dinamarca) para diseñar y preparar una guía quirúrgica que nos ayude a orientar la preparación del lecho implantario para colocar el implante en una posición adecuada teniendo en cuenta la proximidad de la raíz del 22. Esta guía quirúrgica será utilizada también para confeccionar en clínica la restauración provisional inmediata en caso de lograr suficiente estabilidad primaria (**Figura 4**).

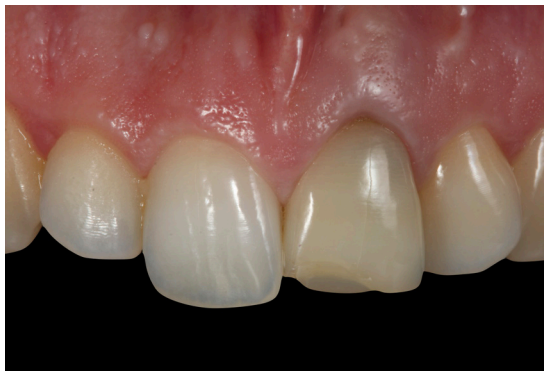

Figura 1. Situación inicial.

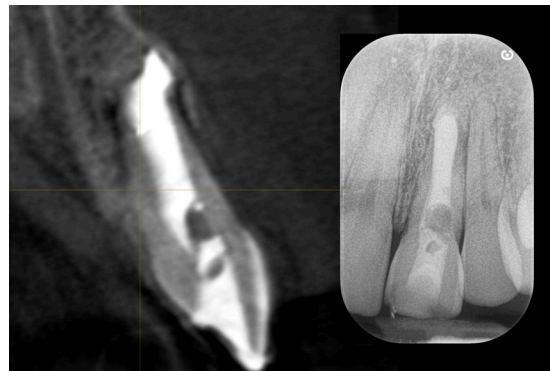

Figura 2. Registros radiográficos iniciales.

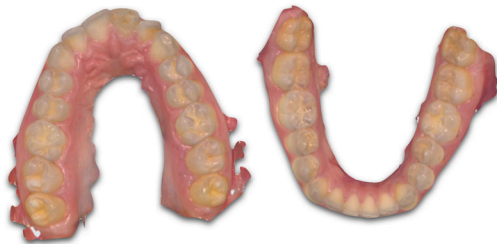

Figura 3. Digitalización con escáner intraoral.



Figura 4. Guía quirúrgica/restauración provisional.

LA COLOCACIÓN DE UN IMPLANTE POSTEXTRACCIÓN EN AUSENCIA DE HUESO VESTIBULAR Y POSICIÓN APICAL DEL MARGEN PUEDE SER UN TRATAMIENTO PREDECIBLE

Tras realizar anestesia infiltrativa con articaína 1:100000, instamos al paciente a realizar un enjuague con clorhexidina 0,2% para montar a continuación un campo quirúrgico estéril. La ejecución del tratamiento la realizamos siguiendo un abordaje microquirúrgico al entender que la utilización de magnificación, iluminación accesoria, microinstrumentos y microsuturas proporciona una mayor precisión y facilita un manejo más cuidadoso de los tejidos con el objetivo de minimizar el trauma quirúrgico, preservar la vascularización, favorecer el cierre por primera intención y mejorar el resultado estético (28,

29). Tras realizar una incisión intrasulcular alrededor del 21 con hoja de microbisturí de 1 mm (**Figura 5**), extraemos el fragmento coronal del diente con fórceps (**Figura 6**). En este punto, la extracción mínimamente traumática del resto radicular residual suele presentar gran dificultad por lo que nos ayudamos de un dispositivo extractor (Benex®, Helmut Zepf Medizintechnik GmbH, Seitingen-Oberflacht, Alemania) que nos permita preservar al máximo los tejidos y minimizar así el impacto estético del trauma que supone la extracción de un diente (**Figura 7**). Una vez completada la extracción, legamos y lavamos el alveolo para después confirmar la ausencia de hueso vestibular (**Figura 8**). Para la preparación del lecho óseo, posicionamos la guía confeccionada en el laboratorio y realizamos la secuencia de frezado recomendada por el fabricante (**Figura 9**) para colocar a continuación un implante (Bioner® Top DM®, Bioner Sistemas Implantológicos, Madrid, España) de 4 x 13 mm consiguiendo un torque final de inserción de 32 Ncm (**Figura 10**). En relación a las características de la fijación, consideramos importante recordar que la utilización de implantes cónicos podría facilitar una mayor estabilidad primaria (30, 31), factor determinante para la posterior colocación de una restauración inmediata (32). A su vez, la incorporación de una conexión con cambio de plataforma parece contribuir a un mejor mantenimiento del hueso periimplantario (33, 34).

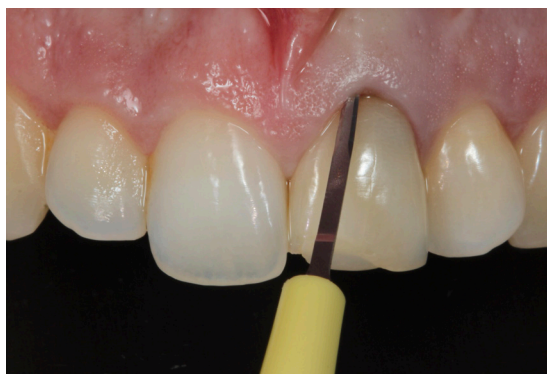

Figura 5. Incisión intrasulcular con microbisturí de 1 mm.

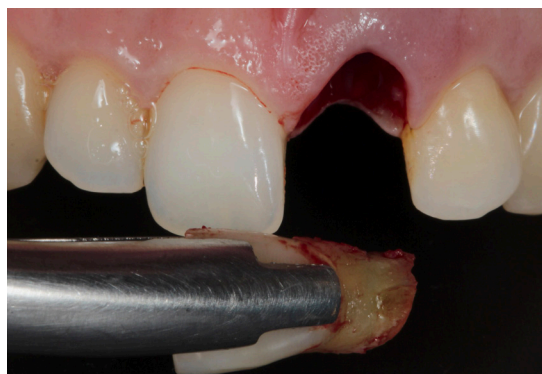

Figura 6. Extracción del fragmento coronal con fórceps.

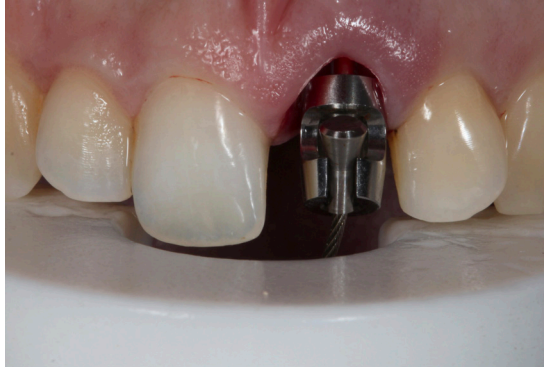

Figura 7. Extracción del fragmento apical con Benex®.

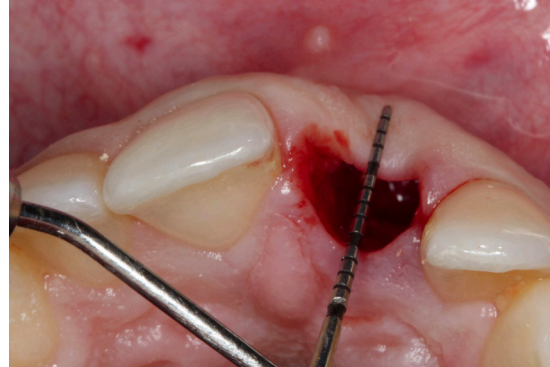


Figura 8. Dehiscencia ósea vestibular, colapso del tejido.

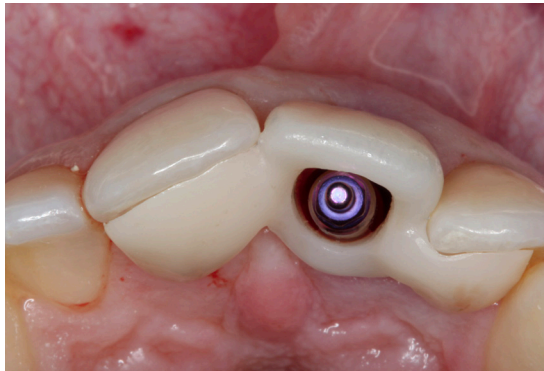


Figura 9. Adecuado posicionamiento del lecho implantario.

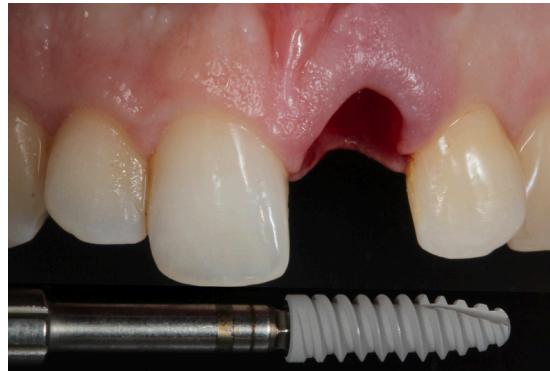

Figura 10. Implante Bioner Top DM® de 4x13 mm.

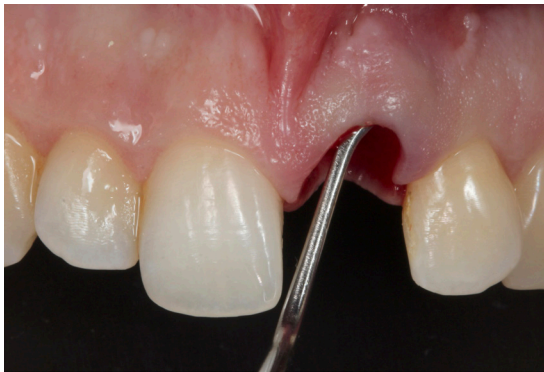

Figura 11. Despegamiento mucoperióstico vestibular tunelizado.

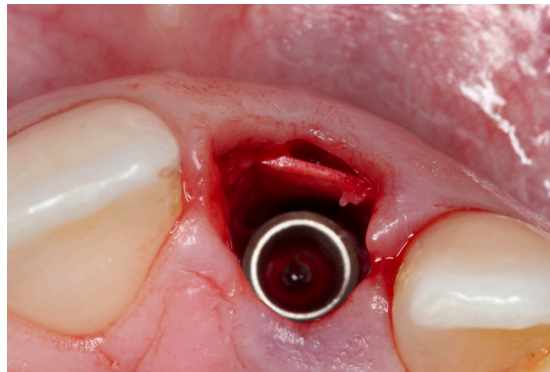


Figura 12. Colocación de membrana de pericardio reabsorbible.

Ante la presencia de una marcada dehiscencia vestibular y el alto compromiso estético, nuestro plan de tratamiento incluía la realización de regeneración ósea guiada e injerto de tejido conectivo para compensar los cambios dimensionales que caben esperar en este tipo de casos. Para ello, procedemos al despegamiento mucoperióstico del tejido vestibular

mediante un abordaje tunelizado (**Figura 11**) para colocar una membrana de colágeno de pericardio bovino reabsorbible (Lyoplant®, Aesculap AG, Tuttlingen, Alemania) que actúe como barrera frenando el crecimiento del tejido blando dentro del injerto (**Figura 12**). Una vez estabilizada la membrana, rellenamos el espacio con xenoinjerto de origen bovino (BioOss®,

Geistlich Pharma, Wolhusen, Suiza) (**Figura 13**). Antes de obtener y colocar el injerto de tejido conectivo, confeccionamos la restauración provisional utilizando la guía quirúrgica utilizada. Atornillamos un pilar provisional, comprobamos que la emergencia del cilindro es la adecuada (**Figura 14**), aislamos con un pequeño dique de goma y arrastramos pilar y corona con composite fluido fotopolimerizado. Fuera de boca, conformamos con composite un perfil de emergencia cóncavo que progresivamente se transforma en convexo con la finalidad de proporcionar suficiente espacio para el tejido pero logrando una emergencia natural (**Figura 15**).

Una vez terminado el provisional, tunelizamos a espesor parcial 11 a 22 extendiéndonos apicalmente a la línea mucogingival y tratando que el túnel se mantenga en un mismo plano. Con la utilización de microhojas de tunelizar angulables podemos adaptar nuestro instrumento a la morfología del maxilar

del paciente reduciendo el riesgo de perforación que puede ocurrir con hojas rectas. A continuación, continuamos el túnel con incisión a espesor parcial por debajo de las papilas para lograr su movilización, sin despegarlas, con el fin de lograr un posterior avance coronal del colgajo. Tras comprobar la correcta tunelización y movilización del colgajo (**Figura 16**) obtuvimos un injerto de tejido conectivo. Puesto que la finalidad del injerto es el aumento de volumen, el tejido a extraer debería ser lo más denso posible. Al no haber suficiente tejido en las tuberosidades, planificamos obtener un injerto de lámina propia del paladar lateral, que debido a su alta concentración en fibras de colágeno presenta una menor contracción y por lo tanto una mayor estabilidad volumétrica. Para ello, desepitelizamos la mucosa masticatoria palatina contralateral con fresa diamantada (**Figuras 17 y 18**) y obtuvimos un injerto libre sobrecortando las 4 incisiones a espesor parcial, dejando tejido conec-

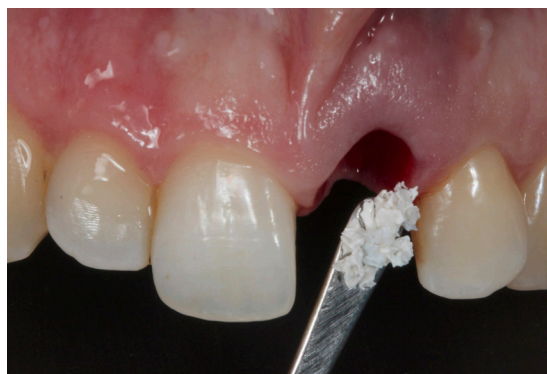

Figura 13. Colocación de xenoinjerto de origen bovino.

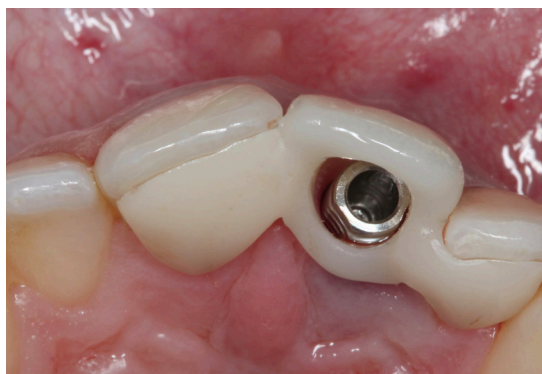

Figura 14. Colocación del cilindro provisional y cascarón provisional.

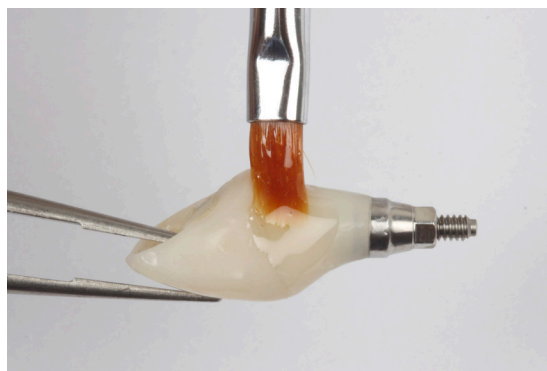


Figura 15. Confección de la restauración provisional en clínica.

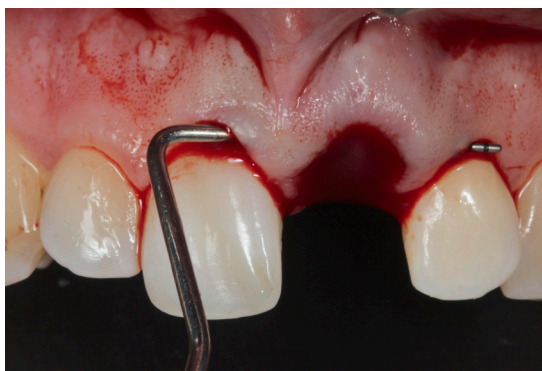

Figura 16. Tunelización de 11 a 22 a espesor parcial.

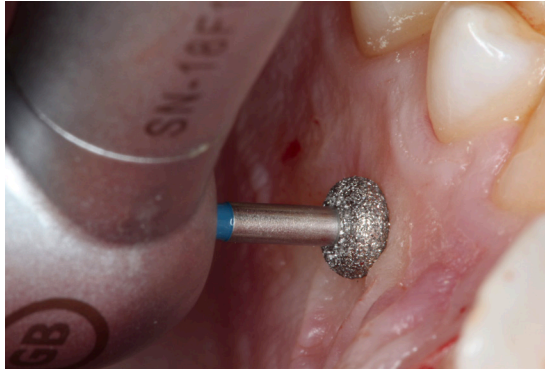


Figura 17. Desepitelización intraoral de la mucosa masticatoria palatina

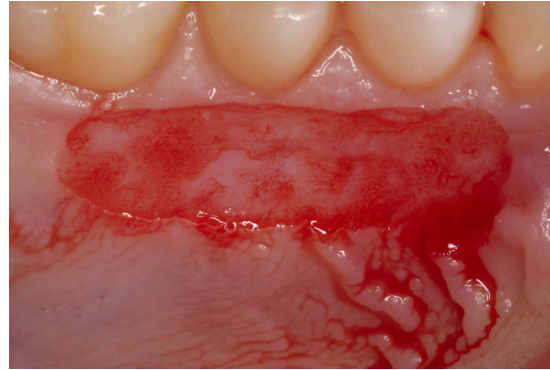


Figura 18. Mucosa masticatoria palatina desepitelizada.

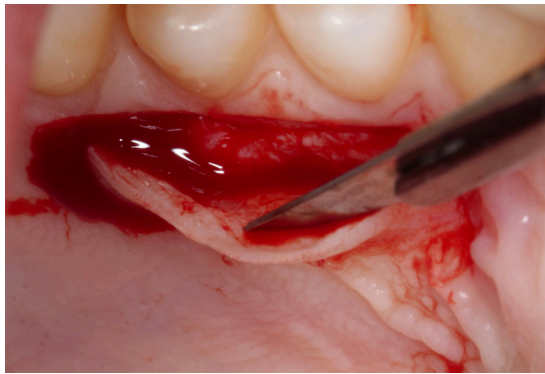


Figura 19. Obtención del injerto de tejido conectivo.

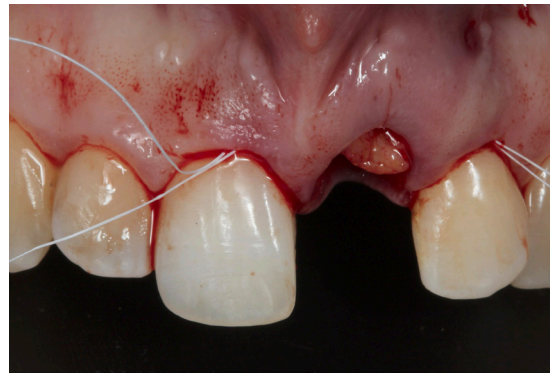


Figura 20. Colocación del injerto mediante suturas de posicionamiento de PTFE.

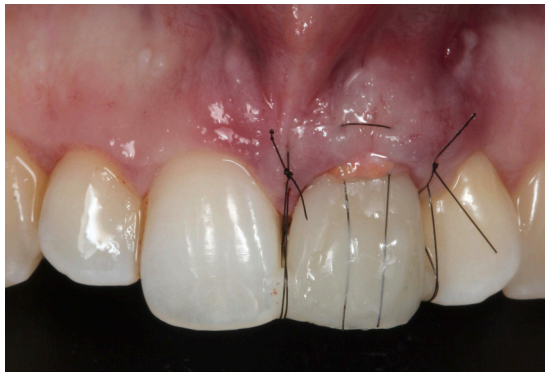

Figura 21. Suturas de avance coronal con monofilamento 6.0.

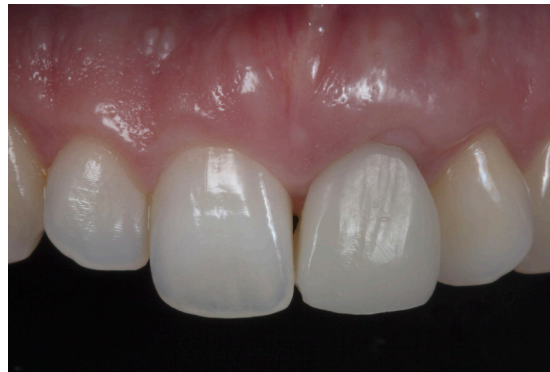

Figura 22. Revisión a 4 meses con presencia de tejido cicatrizal e hipertrófico.

tivo insertado para un postoperatorio más favorable (**Figura 19**). Para un adecuado control de la hemostasia y dolor postoperatorio, realizamos compresión en la zona con gasa estériles, colocamos cianocrilato quirúrgico en el lecho donante y por último protegemos el paladar con un essix de acetato termoformado. Con el fin de colocar y adaptar el injerto obtenido

en el lecho receptor, utilizamos suturas de posicionamiento de PTFE en mesial y distal atravesando el túnel. Con ayuda de un elevador de papilas romo y traccionando de la sutura de posicionamiento, introducimos el injerto y lo adaptamos en la posición deseada (**Figura 20**). Tras atornillar la restauración provisional y colocar dos anclajes de composite flui-

do a nivel de las troneras incisales, fijamos el injerto y avanzamos el colgajo coronalmente con dobles suturas suspensorias con monofilamento 6.0 y una sutura VISTA invertida dentoanclada con composite (**Figura 21**). Colocada la restauración provisional, realizamos un ajuste oclusal eliminando cualquier contacto en relación céntrica, máxima intercuspidad y movimiento excursivos; a su vez, indicamos al paciente que no debe morder con los dientes anteriores para minimizar el riesgo de sobrecarga.

Una vez terminada la microcirugía, informamos al paciente de los cuidados postoperatorios y prescribimos pauta antibiótica con amoxicilina 500 mg (1 cada 8 h, 7 días); antiinflamatoria y analgésica con Enantyum® 25 mg (1 cada 8 horas, 3-5 días) y paracetamol 650 mg (4 h después de cada toma Enantyum® en caso de dolor intenso) y antiséptica con Perio-Aid® colutorio 0'2% (2 veces/día, 15 días) comenzando el

día posterior a la intervención. Una semana después, citamos al paciente para revisión y retirada de suturas. A partir de este momento, programamos citas mensuales de revisión durante cuatro meses.

Transcurridos cuatro meses desde la intervención, consideramos que los tejidos están suficientemente estables y maduros como para realizar la restauración definitiva. Cuando analizamos las características cualitativas del tejido periimplantario, observamos la evidente presencia de tejido hipertrófico y cicatrizal a nivel del margen gingival y la papila distal (**Figura 22**). Sin embargo, el análisis cuantitativo revela la presencia de volumen suficiente que permita la corrección del defecto sin realizar nuevos tratamientos de aumento (**Figura 23**). En este sentido, decidimos proceder con la secuencia restauradora, y una vez colocada la corona definitiva realizar las correcciones oportunas.

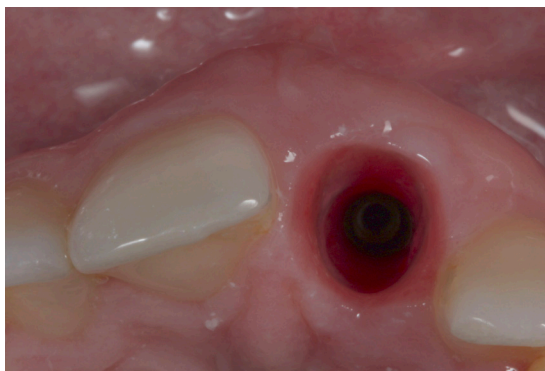


Figura 23. Vista oclusal: volumen suficiente para correcciones mucogingivales.

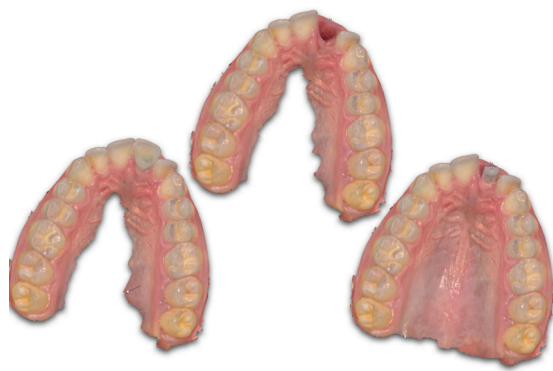

Figura 24. Triple escaneado para confeccionar la restauración definitiva.

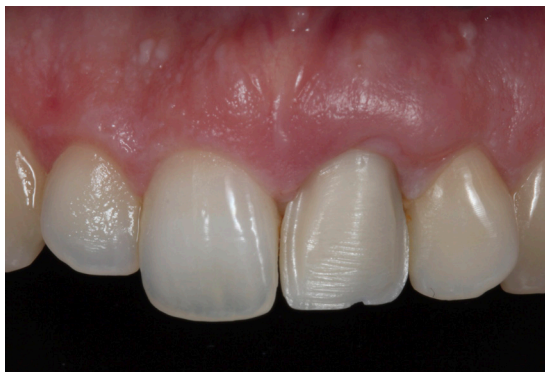

Figura 25. Prueba de estructura de circonio.

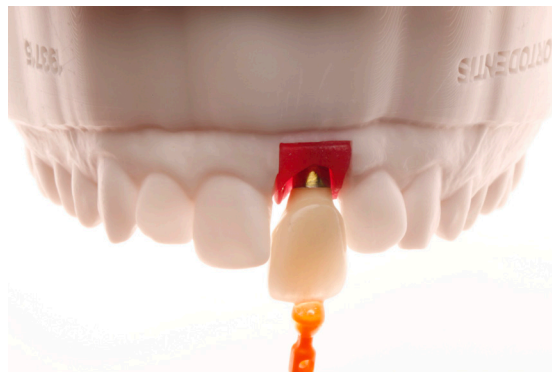

Figura 26. Restauración definitiva.

Por su mejor comportamiento biológico y estético (35, 36), decidimos rehabilitar el implante mediante una restauración atornillada de zirconio fresado a volumen total sobre interfase, con cut-back vestibular y cerámica estratificada. Para ello, tomamos una triple impresión digital (**Figura 24**) y enviamos al paciente al laboratorio para toma de color. El técnico confecciona en primer lugar la estructura, cuyo ajuste comprobamos en clínica (**Figura 25**), para posteriormente estratificar la cerámica y finalizar la restauración (**Figura 26**). Al colocarla, observamos que el borde incisal está ligeramente coronal respecto del diente contralateral por lo que lo redujimos con discos de pulir y gomas de cerámica (**Figura 27**). Asimismo, rebajamos someramente el volumen del perfil de emergencia en dos puntos donde ejercía excesiva presión.

Una vez terminada la fase restauradora, procedi-

mos a corregir el tejido hipertrófico y cicatrizal realizando una mucoplastia con fresa diamantada de grano grueso poniendo especial atención en desepitelizar en profundidad la hendidura (**Figura 28**). A continuación, y beneficiándonos de la erupción pasiva que presenta el paciente en 11 y 22, decidimos realizar una ligera gingivectomía con electrobisturí para lograr una mayor simetría de los contornos cervicales (**Figura 29**). En estos casos, realizamos una sobrecorrección teniendo en cuenta la recidiva parcial que suele haber tras la curación.

Transcurrido un mes tras las correcciones mucogingivales observamos una mejora significativa en la apariencia estética de los tejidos (**Figura 30**). Concluida la fase activa de tratamiento, insistimos en la importancia de una adecuada higiene oral y pautamos citas semestrales para control y mantenimiento.

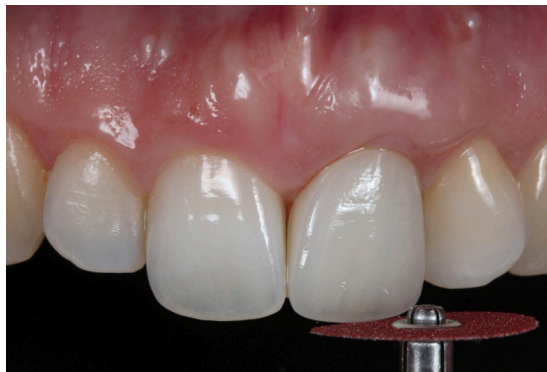

Figura 27. Reducción incisal de la restauración definitiva.

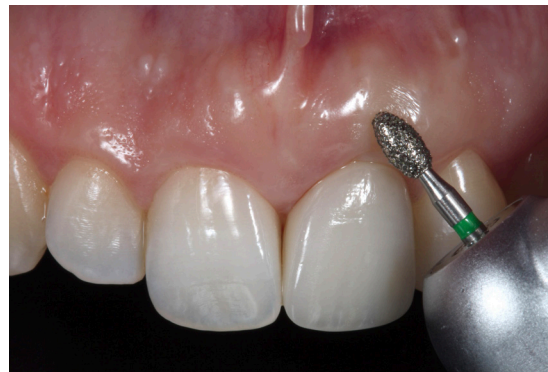

Figura 28. Desepitelización y mucoplastia correctora.

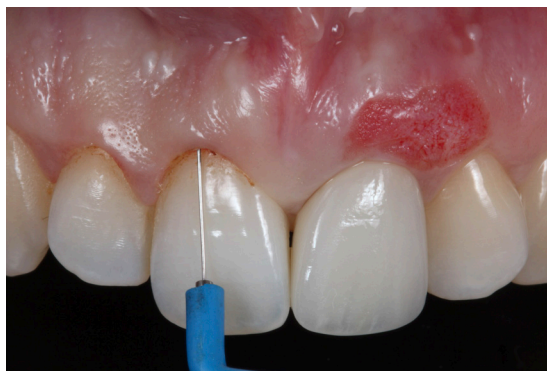

Figura 29. Gingivectomía en 11 y 12 con electrobisturí.

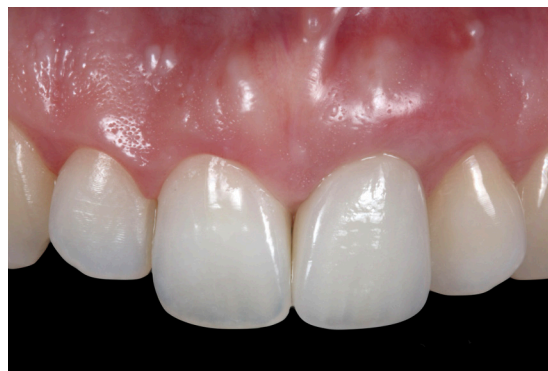

Figura 30. Situación final.

BIBLIOGRAFÍA

1. **Esposito M, Grusovin MG, Polyzos IP, Felice P, Worthington HV.** Timing of implant placement after tooth extraction: immediate, immediate-delayed or delayed implants? A Cochrane systematic review. *Eur J Oral Implantol.* 2010; 3 (3): 189-205.
2. **Chen ST, Buser D.** Clinical and esthetic outcomes of implants placed in postextraction sites. *Int J Oral Maxillofac Implants.* 2009; 24 (suppl): 186-217.
3. **Lang NP, Pun L, Lau KY, Li KY, Wong MC.** A systematic review on survival and success rates of implants placed immediately into fresh extraction sockets after at least 1 year. *Clin Oral Implants Res.* 2012; 23 (suppl 5): 39-66.
4. **Blanco J, Carral C, Argibay O, Liñares A.** Implant placement in fresh extraction sockets. *Periodontol 2000.* 2019 Feb; 79 (1): 151-167.
5. **Lazzara RJ.** Use of osseointegrated implants for replacement of single teeth. *Compendium.* 1989; 10 (10): 550-554.
6. **Perel SM, Triplett RG.** Immediate fixture placement: a treatment planning alternative. *Int J Oral Maxillofac Implants.* 1990; 5 (4): 337-345.
7. **Araujo MG, Sukekava F, Wennstrom JL, Lindhe J.** Ridge alterations following implant placement in fresh extraction sockets: an experimental study in the dog. *J Clin Periodontol.* 2005; 32 (6): 645-652.
8. **Araujo MG, Sukekava F, Wennstrom JL, Lindhe J.** Tissue modeling following implant placement in fresh extraction sockets. *Clin Oral Implants Res.* 2006; 17 (6): 615-624.
9. **Evans CD, Chen ST.** Esthetic outcomes of immediate implant placements. *Clin Oral Implants Res.* 2008; 19 (1): 73-80.
10. **Sanz M, Cecchinato D, Ferrus J, Pjetursson EB, Lang NP, Lindhe J.** A prospective, randomized-controlled clinical trial to evaluate bone preservation using implants with different geometry placed into extraction sockets in the maxilla. *Clin Oral Implants Res.* 2010; 21 (1): 13-21.
11. **Linares A, Mardas N, Dard M, Donos N.** Effect of immediate or delayed loading following immediate placement of implants with a modified surface. *Clin Oral Implants Res.* 2011; 22 (1): 38-46.
12. **Lang NP, Pun L, Lau KY, Li KY, Wong MC.** A systematic review on survival and success rates of implants placed immediately into fresh extraction sockets after at least 1 year. *Clin Oral Implants Res.* 2012; 23 (suppl 5): 39-66.
13. **Rosenquist B, Grenthe B.** Immediate placement of implants into extraction sockets: implant survival. *Int J Oral Maxillofac Implants.* 1996 Mar-Apr; 11 (2): 205-9.
14. **Kan JY, Rungcharassaeng K, Sclar A, Lozada JL.** Effects of the facial osseous defect morphology on gingival dynamics after immediate tooth replacement and guided bone regeneration: 1-year results. *J Oral Maxillofac Surg.* 2007; 65 (7 suppl 1): 13-19.
15. **Araujo MG, Wennstrom JL, Lindhe J.** Modeling of the buccal and lingual bone walls of fresh extraction sites following implant installation. *Clin Oral Implants Res.* 2006; 17 (6): 606-614.
16. **Spray JR, Black CG, Morris HF, Ochi S.** The influence of bone thickness on facial marginal bone response: stage 1 placement through stage 2 uncovering. *Ann Periodontol.* 2000; 5 (1): 119-128.
17. **Ferrus J, Cecchinato D, Pjetursson EB, Lang NP, Sanz M, Lindhe J.** Factors influencing ridge alterations following immediate implant placement into extraction sockets. *Clin Oral Implants Res.* 2010; 21 (1): 22-29.
18. **Tomasi C, Sanz M, Cecchinato D, et al.** Bone dimensional variations at implants placed in fresh extraction sockets: a multilevel multivariate analysis. *Clin Oral Implants Res.* 2010; 21 (1): 30-36.
19. **Kan JY, Rungcharassaeng K, Lozada JL, Zimmerman G.** Facial gingival tissue stability following immediate placement and provisionalization of maxillary anterior single implants: a 2 to 8 year follow-up. *Int J Oral Maxillofac Implants.* 2011; 26 (1): 179-187.
20. **Caneva M, Salata LA, de Souza SS, Bressan E, Botticelli D, Lang NP.** Hard tissue formation adjacent to implants of various size and configuration immediately placed into extraction sockets: an experimental study in dogs. *Clin Oral Implants Res.* 2010; 21 (9): 885-890.
21. **Araujo MG, Linder E, Lindhe J.** Bio-oss collagen in the buccal gap at immediate implants: a 6-month study in the dog. *Clin Oral Implants Res.* 2011; 22 (1): 1-8.
22. **Botticelli D, Renzi A, Lindhe J, Berglundh T.** Implants in fresh extraction sockets: a prospective 5 year follow-up clinical study. *Clin Oral Implants Res.* 2008; 19 (12): 1226-1232.
23. **Migliorati M, Amorfini L, Signori A, Biavati AS, Benedicenti S.** Clinical and aesthetic outcome with post-extractive implants with or without soft tissue augmentation: a 2 year randomized clinical trial. *Clin Implant Dent Relat Res.* 2013; 17 (5): 983-995.
24. **Raes F, Cosyn J, Crommelinck E, Coessens P, De Bruyn H.** Immediate and conventional single implant treatment in the anterior maxilla: 1 year results of a case series on hard and soft tissue response and aesthetics. *J Clin Periodontol.* 2011; 38 (4): 385-394.
25. **Blanco J, Nunez V, Aracil L, Munoz F, Ramos I.** Ridge alterations following immediate implant placement in the dog: flap versus flapless surgery. *J Clin Periodontol.* 2008; 35 (7): 640-648.
26. **De Rouck T, Collys K, Wyn I, Cosyn J.** Instant provisionalization of immediate single-tooth implants is essential to optimize esthetic treatment outcome. *Clin Oral Implants Res.* 2009; 20 (6): 566-570.
27. **Elian N, Cho SC, Froum S, Smith RB, Tarnow DP.** A simplified socket classification and repair technique. *Pract Proced Aesthet Dent.* 2007 Mar; 19 (2): 99-104.
28. **Zuhr O, Fickl S, Wachtel H, Bolz W, Hürzeler MB.** Covering of gingival recessions with a modified microsurgical tunnel technique: case report. *Int J Periodontics Restorative Dent.* 2007; 27: 457-63.
29. **Burkhardt R, Lang NP.** Coverage of localized gingival recessions. Comparison of micro and macrosurgical techniques. *J Clin Periodontol* 2005; 32: 287-293.
30. **Toyoshima T, Tanaka H, Ayukawa Y, Howashi M, Masuzaki T, Kiyosue T, Koyano K, Nakamura S.** Primary Stability of a Hybrid Implant Compared with Tapered and Cylindrical Implants in an Ex Vivo Model. *Clin Implant Dent Relat Res.* 2015 Oct; 17 (5): 950-6.
31. **Lozano-Carrascal N, Salomó-Coll O, Gilbert-Cerdà M, Farré-Pagés N, Gargallo-Albiol J, Hernández-Alfaro F.** Effect of implant macro-design on primary stability: A prospective clinical study. *Med Oral Patol Oral Cir Bucal.* 2016 Mar 1; 21 (2): e214-21.
32. **Gallucci GO, Benic GI, Eckert SE, Papaspysridakos P, Schimmel M, Schrott A, Weber HP.** Consensus statements and clinical recommendations for implant loading protocols. *Int J Oral Maxillofac Implants.* 2014; 29 Suppl: 287-90.
33. **Hsu YT, Lin GH, Wang HL.** Effects of Platform-Switching on Peri-implant Soft and Hard Tissue Outcomes: A Systematic Review and Meta-analysis. *Int J Oral Maxillofac Implants.* 2017 Jan/Feb; 32 (1): e9-e24.
34. **Gupta S, Sabharwal R, Nazeer J, Taneja L, Choudhury BK, Sahu S.** Platform switching technique and crestal bone loss around the dental implants: A systematic review. *Ann Afr Med.* 2019 Jan-Mar; 18 (1): 1-6.
35. **Linkevicius T, Vaitelis J.** The effect of zirconia or titanium as abutment material on soft peri-implant tissues: a systematic review and meta-analysis. *Clin Oral Implants Res.* 2015 Sep; 26 Suppl 11: 139-47.
36. **Sicilia A, Quirynen M, Fontollet A, Francisco H, Friedman A, Linkevicius T, Lutz R, Meijer HJ, Rompen E, Rotundo R, Schwarz F, Simion M, Teughels W, Wennerberg A, Zuhr O.** Long-term stability of peri-implant tissues after bone or soft tissue augmentation. Effect of zirconia or titanium abutments on peri-implant soft tissues. Summary and consensus statements. The 4th EAO Consensus Conference 2015. *Clin Oral Implants Res.* 2015 Sep; 26 Suppl 11: 148-52.