
CASO 12

REHABILITACIÓN FP1
SUPERIOR EN PACIENTE
CON PERIODONTITIS,
ESTADÍO IV GRADO C

Dr. Mariano del Canto Pingarrón

Dr. Mariano del Canto Díaz

Dra. Alejandra del Canto Díaz

Dr. Jesús Creagh Zorrilla

Dr. Luis Cuadrado Canals

Dr. Miguel González Menéndez

Dr. David Morales Schwarz

Dr. Xulio Pouso Rei

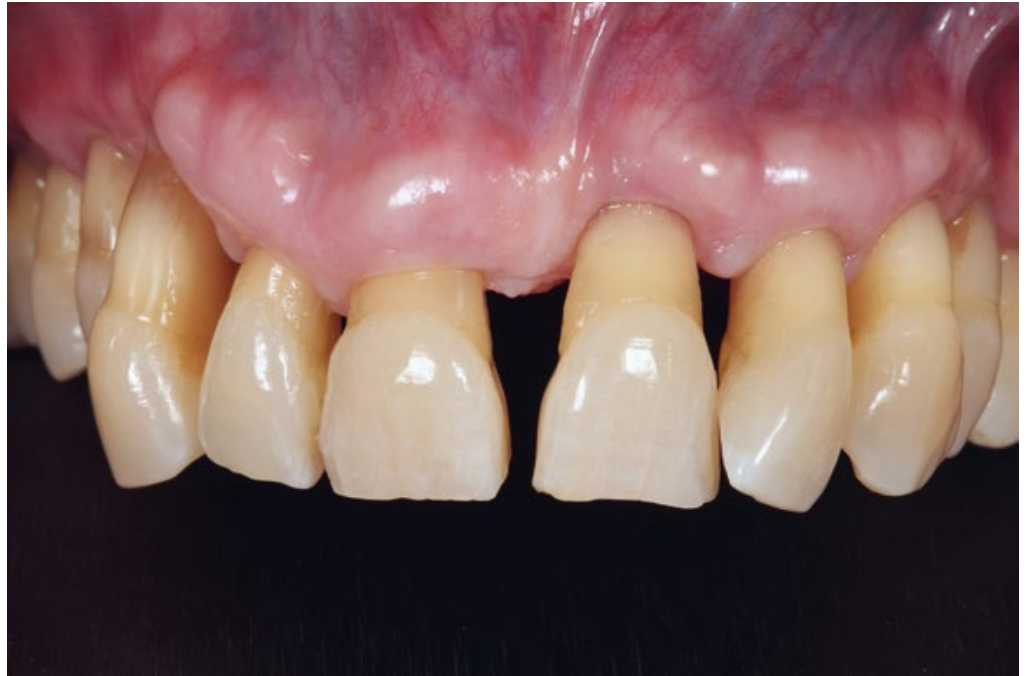Dr. Bruno Ruiz Gómez

Dr. Luis Segura-Mori

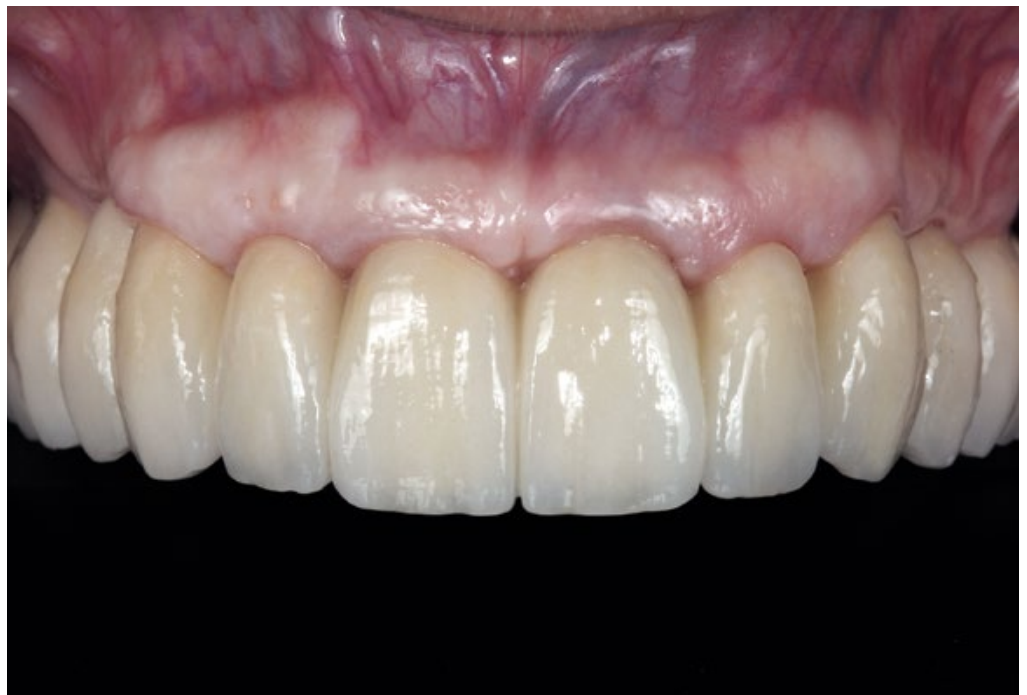CASO 12

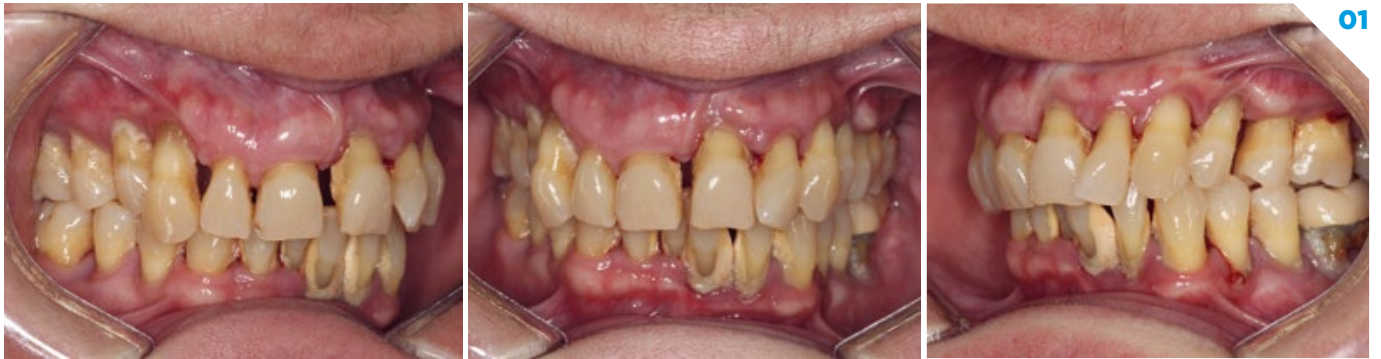REHABILITACIÓN FP1 SUPERIOR EN PACIENTE CON PERIODONTITIS ESTADÍO IV GRADO C

Paciente con periodontitis estadio IV grado C y pronóstico periodontal y/o restaurador imposible en numerosos dientes de la arcada superior.

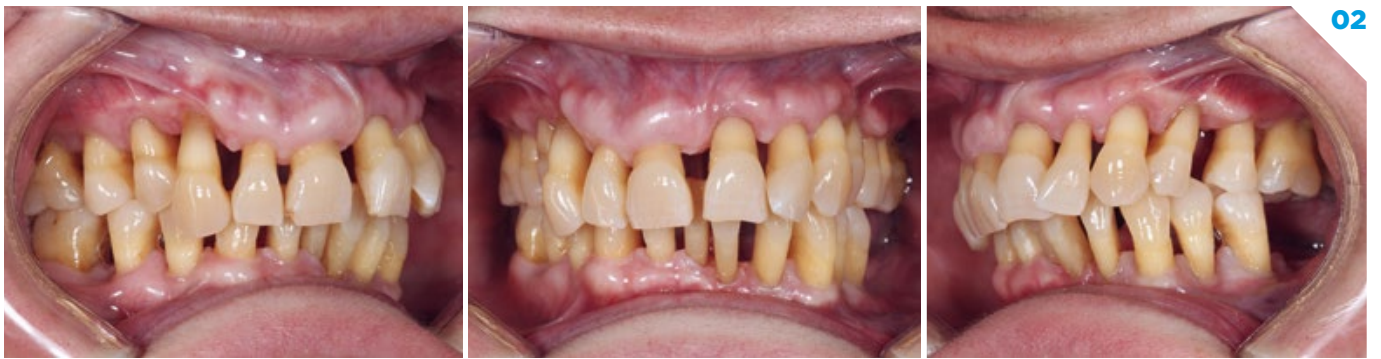

Resultado final tras colocación de implantes en arcada superior con regularización y preservación del reborde, injertos de tejido conectivo, carga inmediata y rehabilitación FP1.

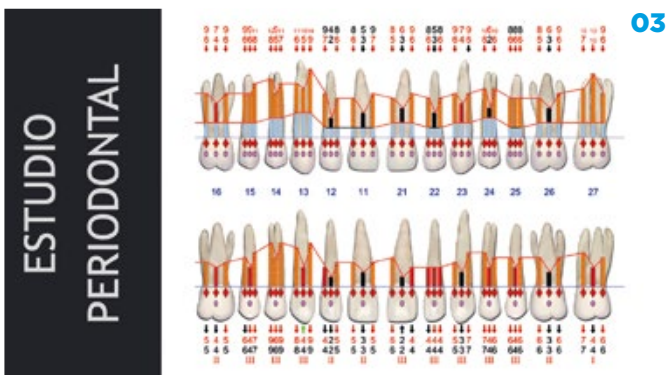




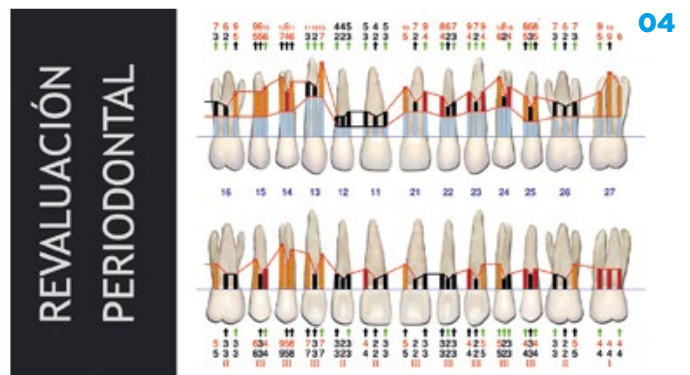
Situación inicial: paciente con periodontitis estadio IV grado C, que acude para retomar su tratamiento tras 5 años sin acudir a citas de mantenimiento. Si bien presenta numerosos dientes con pronóstico periodontal y/o restaurador imposible, realizamos terapia periodontal en fase básica para posterior reevaluación.



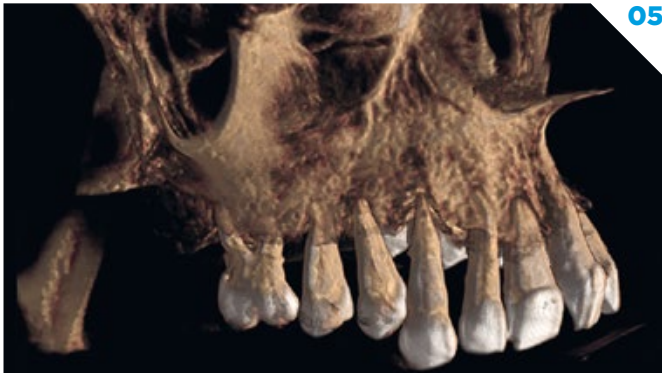Reevaluación periodontal: situación clínica 6 semanas tras terapia periodontal mediante motivación para controlar factores de riesgo, instrumentación supra-subgingival e instrucción en técnicas de higiene oral. Obsérvese el excelente control de placa, así como la mejora significativa en el color y textura del tejido blando.



Estudio periodontal.

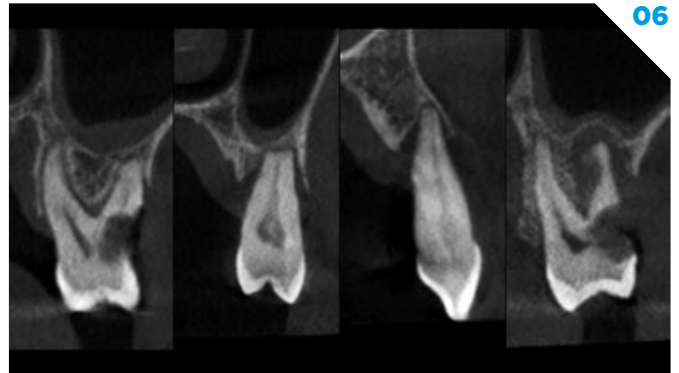


Reevaluación a las 6 semanas.



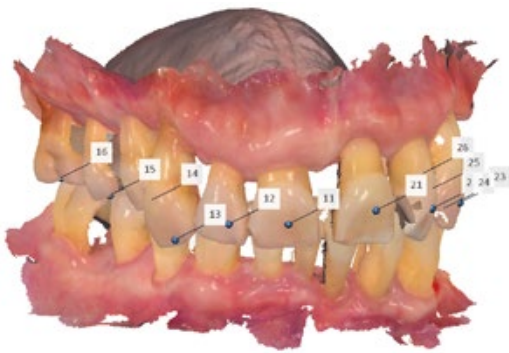
05

Reconstrucción 3D del maxilar superior.



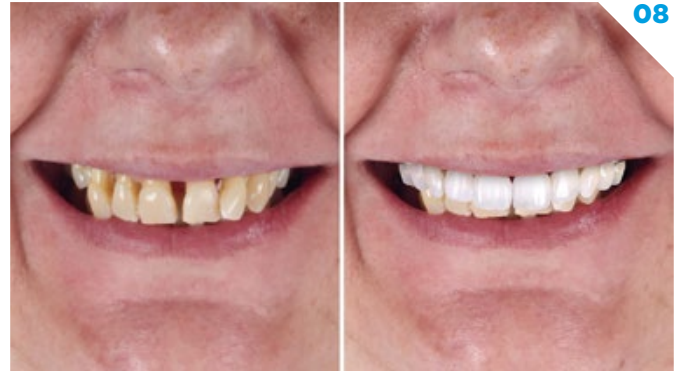06

Cortes tomográficos representativos de la situación el maxilar superior.



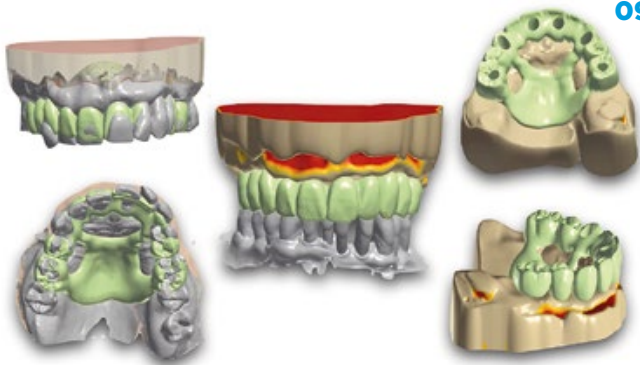
07

Escaneado intraoral.



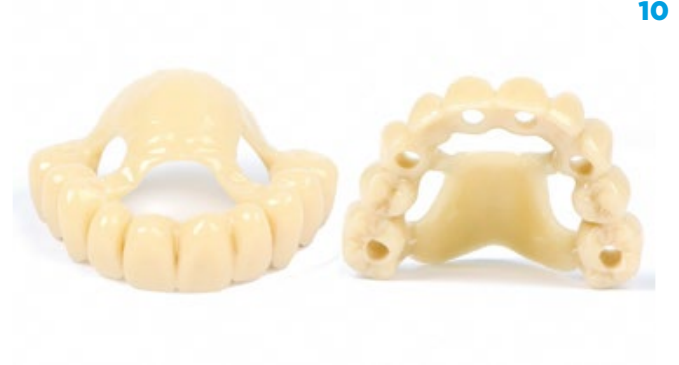08

Planificación digital.



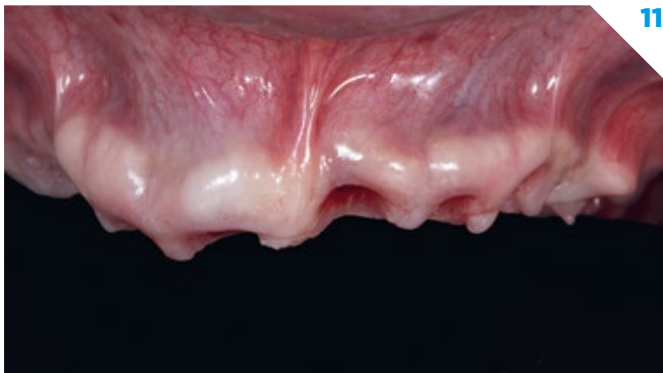09

Planificación digital.



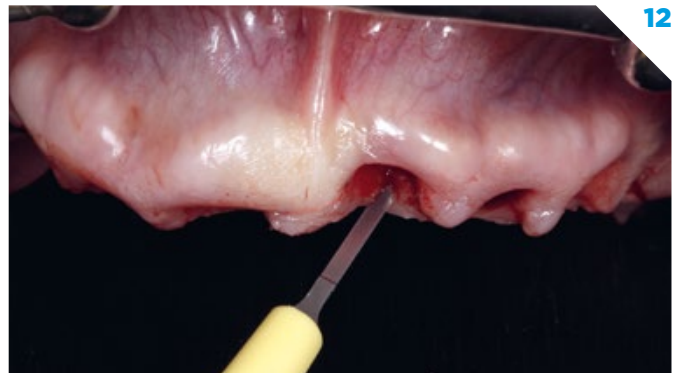10

Guía quirúrgica y restauración provisional de PMMA para carga inmediata.



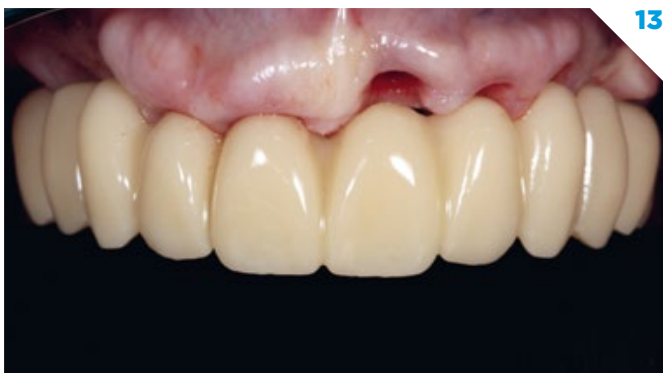11

Vista frontal tras la extracción de los dientes maxilares.



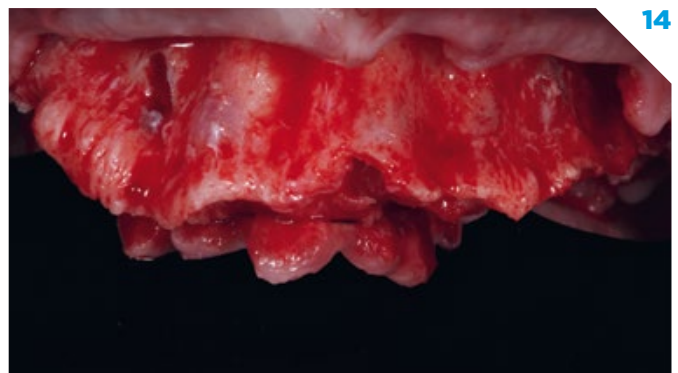12

Desepitelización y eliminación del infiltrado inflamatorio residual.



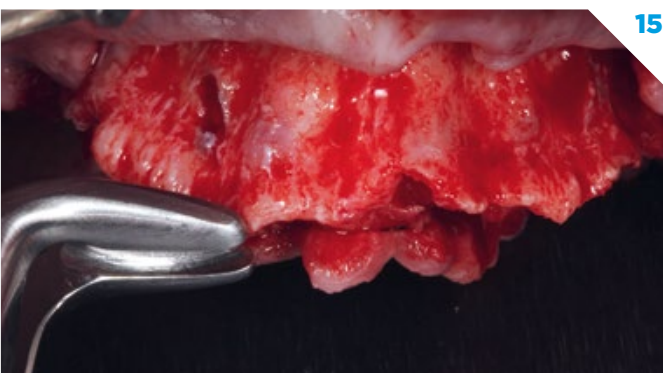13

Comprobación del ajuste de la guía quirúrgica.



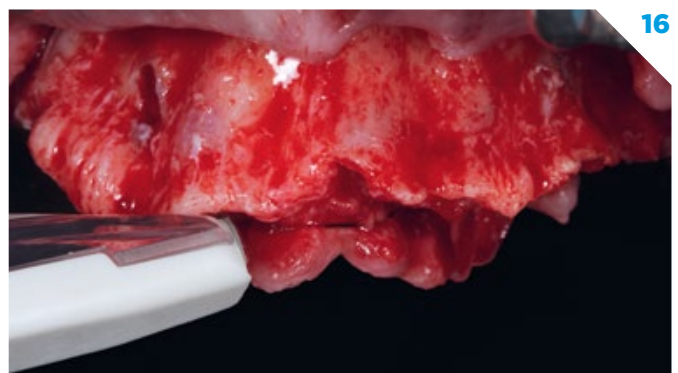
14

Elevación del colgajo a espesor total, donde se aprecia el irregular festoneado óseo.



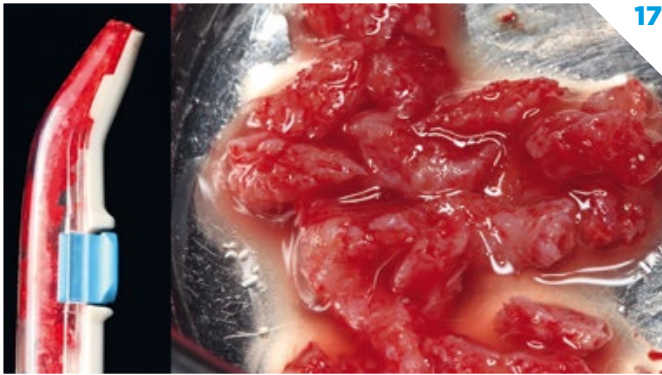
15

Regularización del reborde mediante pinza gubia.

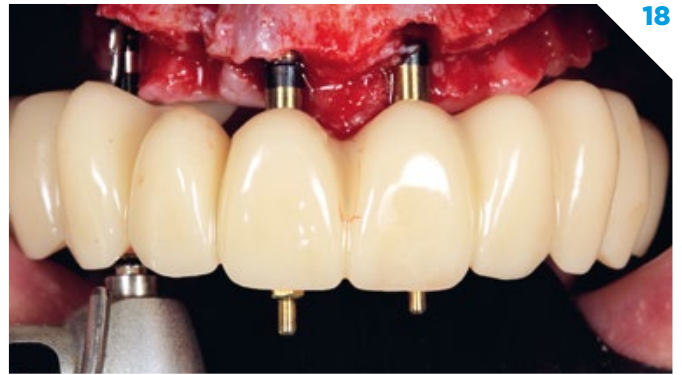


16

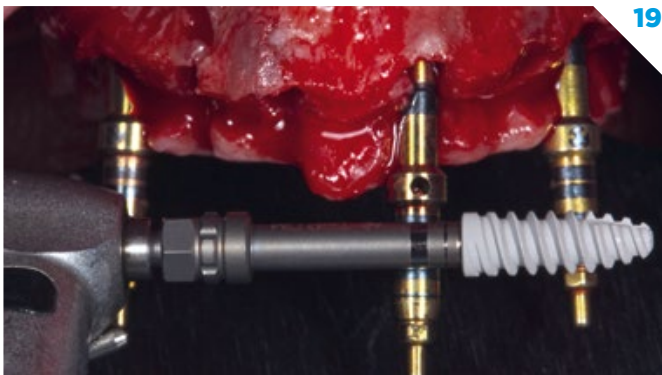Obtención de hueso autólogo mediante rascador.



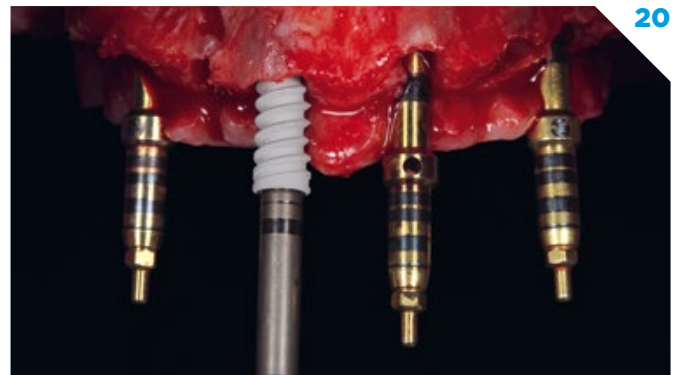Hueso autólogo obtenido mediante pinza gubia y rascador óseo.



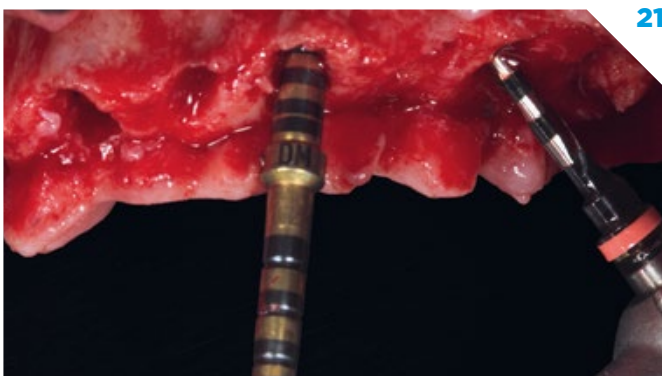Fresado guiado para colocación de implantes.



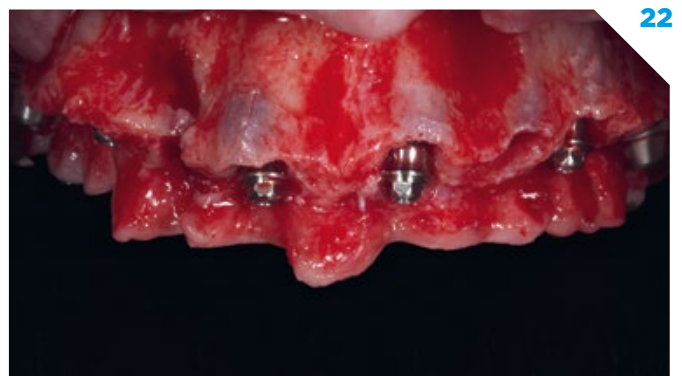Implante Bioner Top DM 4 x 11'5.



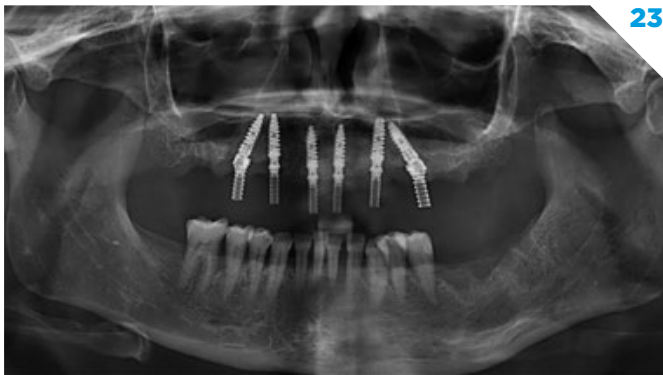Colocación de implantes Bioner Top DM de 4 x 11'5.



Fresado inclinado para colocación de implantes distales evitando el seno maxilar.

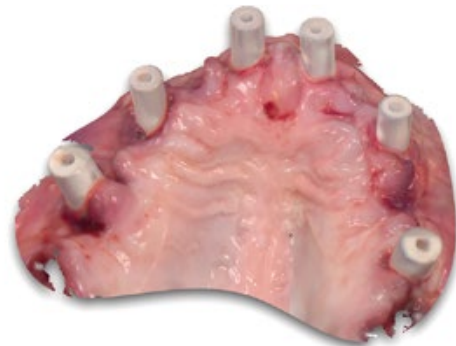

Colocación de pilares micromini.



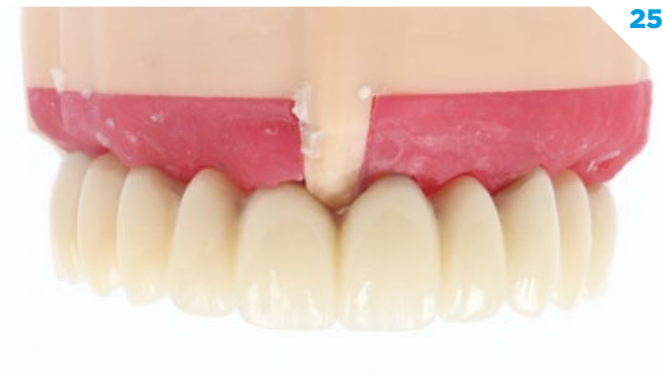23

Radiografía panorámica postoperatoria.



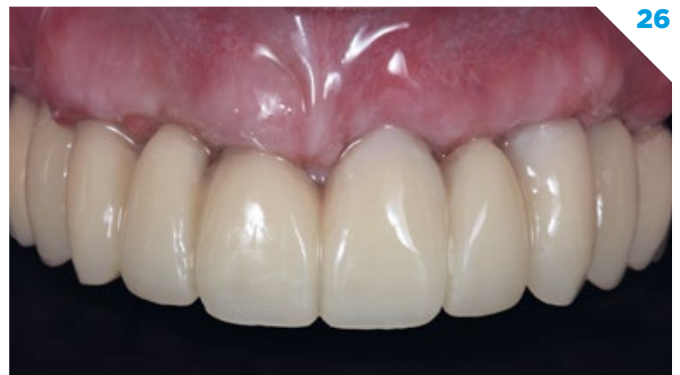24

Escaneado intraoral para carga inmediata.



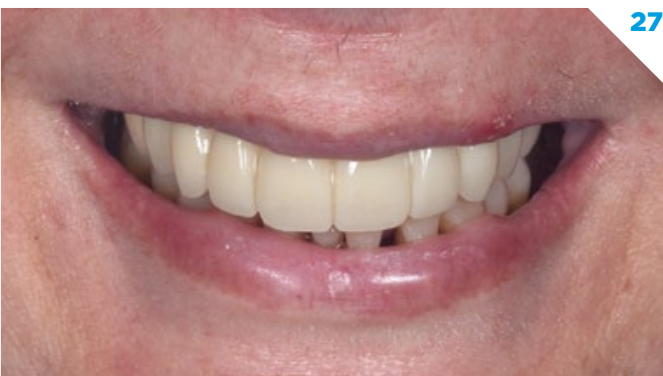25

Rehabilitación provisional de carga inmediata en PMMA sobre TiBase para pilar micromini.



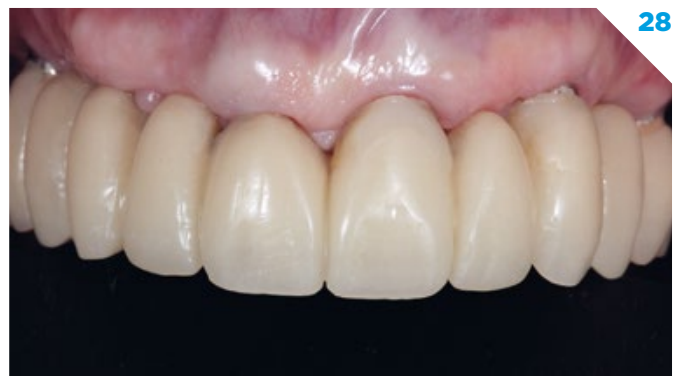26

Colocación de la rehabilitación provisional de carga inmediata.



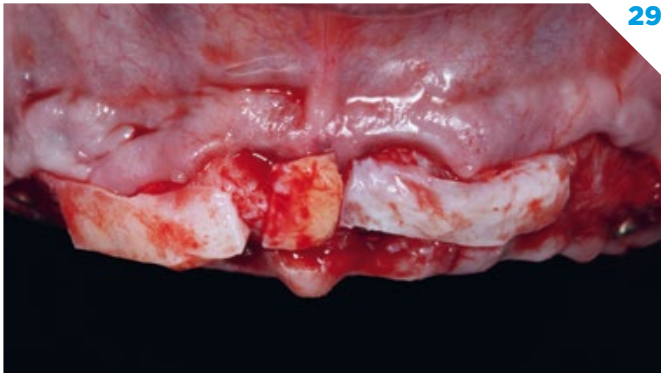
27

Foto de sonrisa con la rehabilitación provisional de carga inmediata



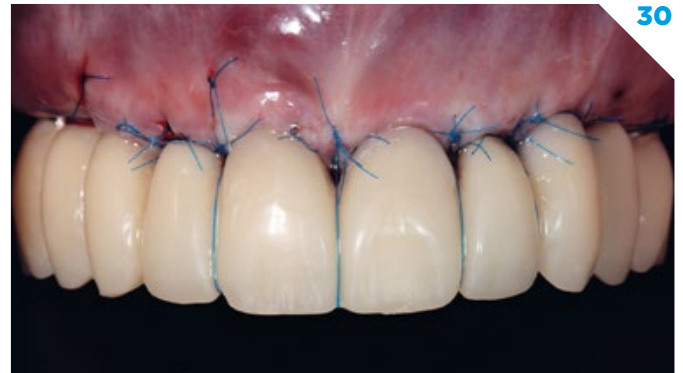28

Situación clínica 5 meses tras la colocación de los implantes, donde observamos deficiencias del tejido blando.



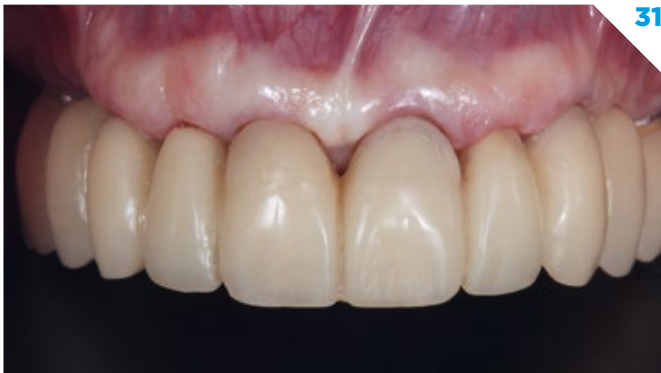29

Triple injerto de tejido conectivo para aumento de volumen.



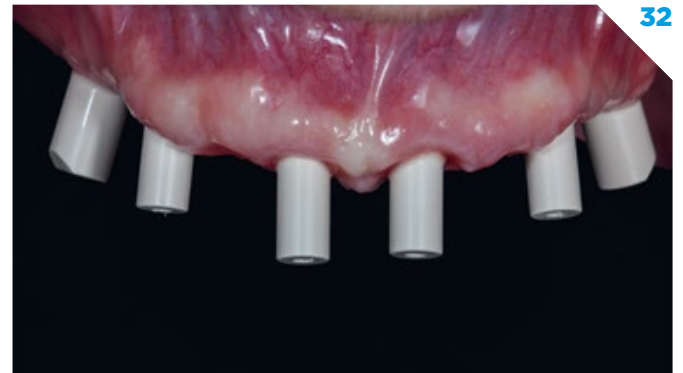30

Suturas suspensorias y dobles suturas cruzadas dentosuspendidas de avance coronal. Nylon 6.0.



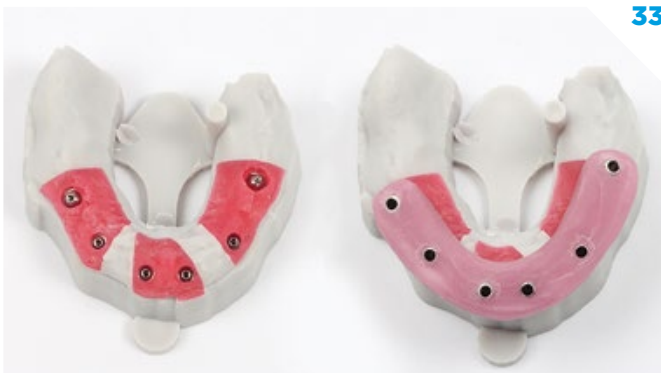31

Situación clínica a los 3 meses donde se observa la ganancia de volumen y la mejora del festoneado de la mucosa periimplantaria.



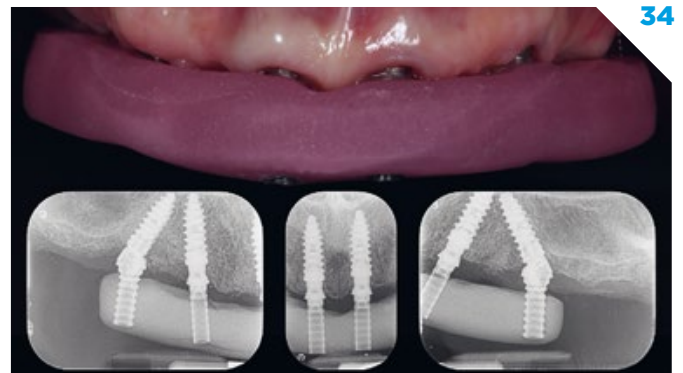
32

Colocación de scanbodies a pilares micromini y minicono para escaneado definitivo.



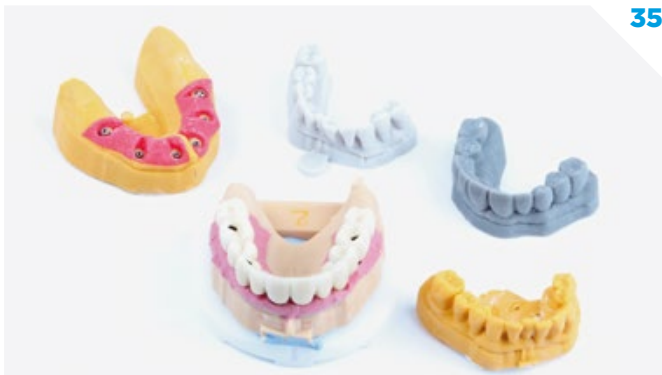33

Modelo definitivo y FRI para prueba de pasividad.



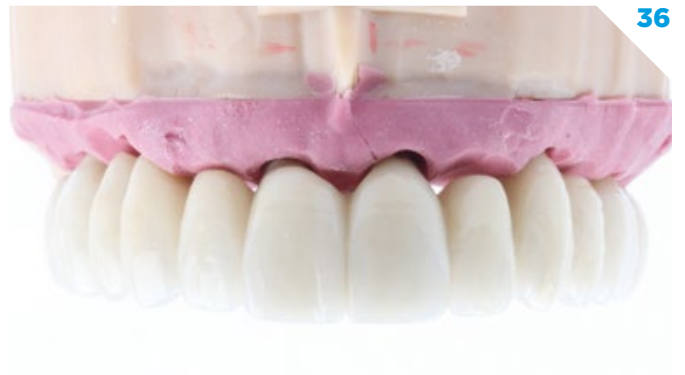34

Prueba de pasividad mediante FRI.



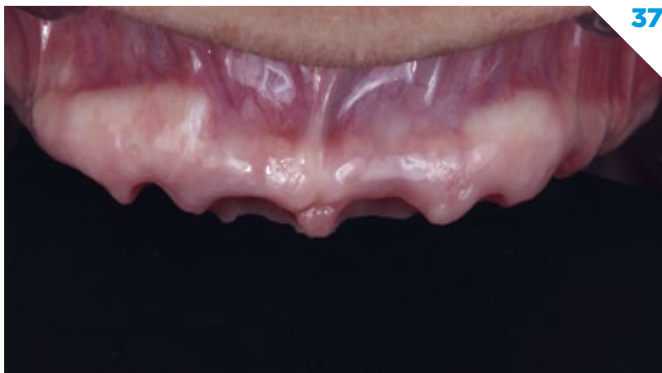35

Modelos digitales y rehabilitación definitiva.



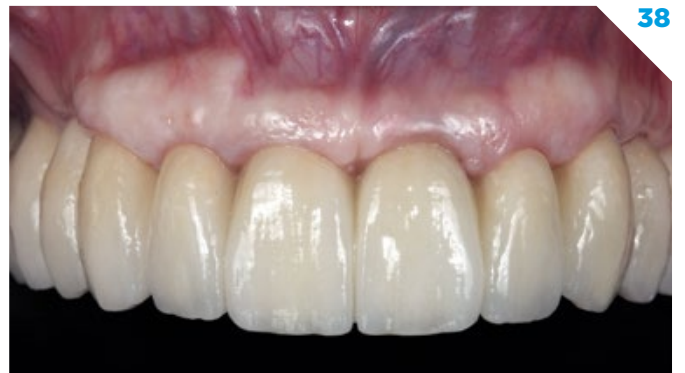36

Rehabilitación FPI.



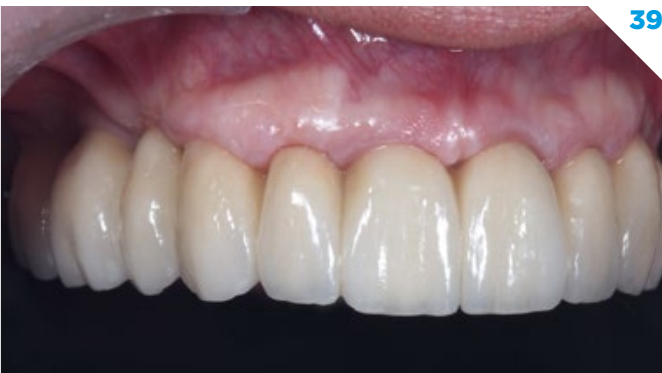37

Festoneado gingival final.



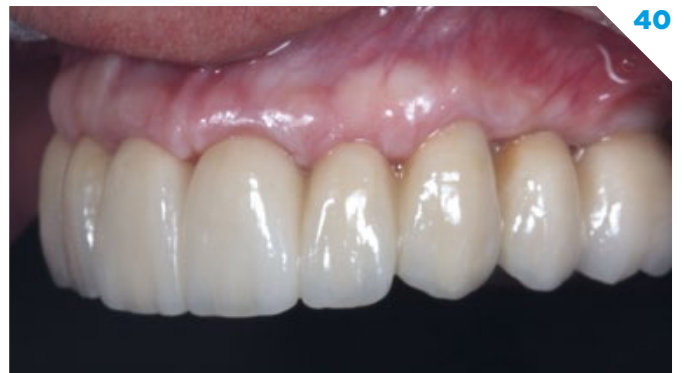38

Situación final: vista frontal.



39

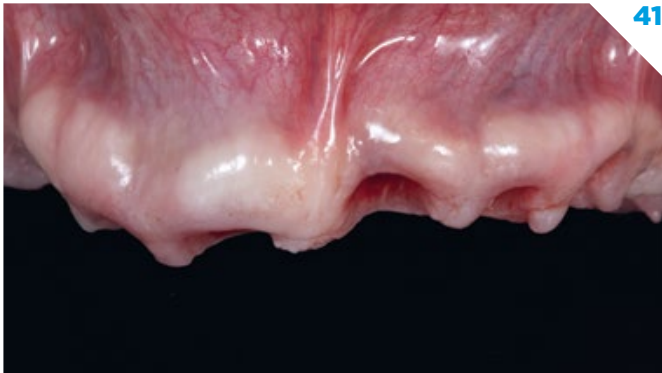
Situación final: vista lateral derecha.



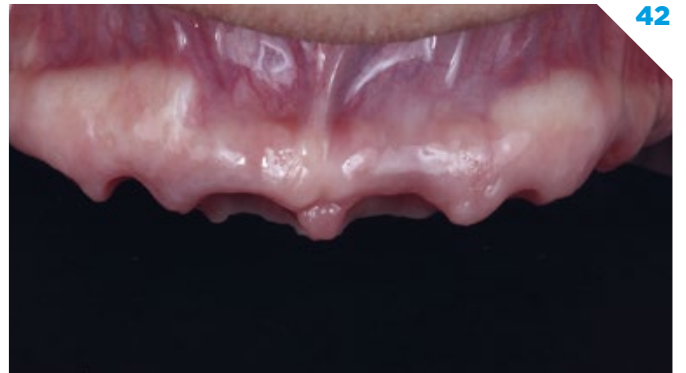40

Situación final: vista lateral izquierda.

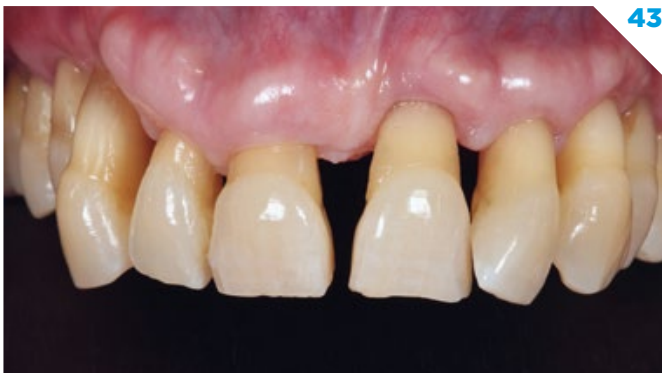REHABILITACIÓN FP1 SUPERIOR EN PACIENTE CON PERIODONTITIS ESTADÍO IV GRADO C



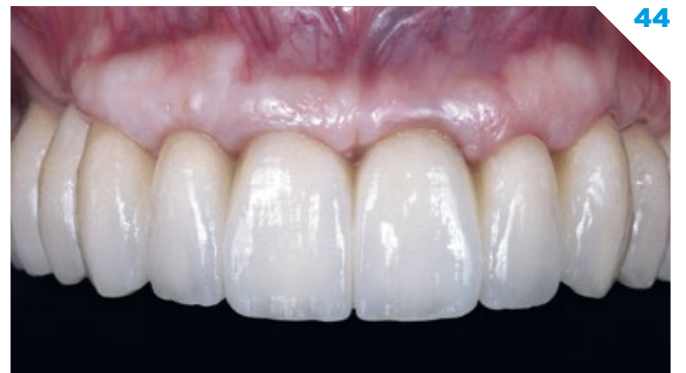Festoneado gingival inicial.



Festoneado gingival final.



Situación inicial.



Situación final.